

# Měření velikosti horních cest dýchacích u pacientů s obstrukční spánkové apnoe

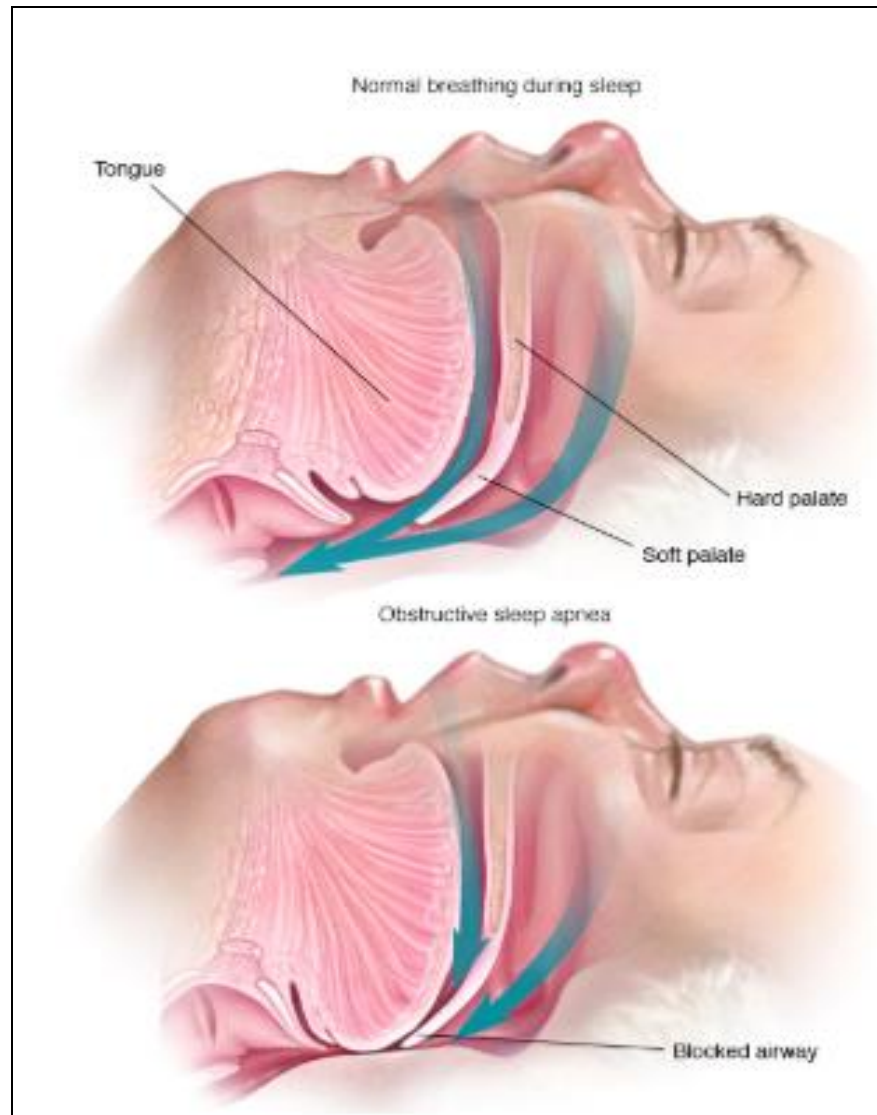
Štembírek J.<sup>1</sup>, Masárová M.<sup>2</sup>, Schneiderová J.<sup>2</sup>,  
Novák V.<sup>3</sup>, Krainová E.<sup>3</sup>, Kozakovičová V.<sup>1</sup>, Kovalová E.<sup>1</sup>

<sup>1</sup>Klinika ústní, čelistní a obličejové chirurgie, FN Ostrava

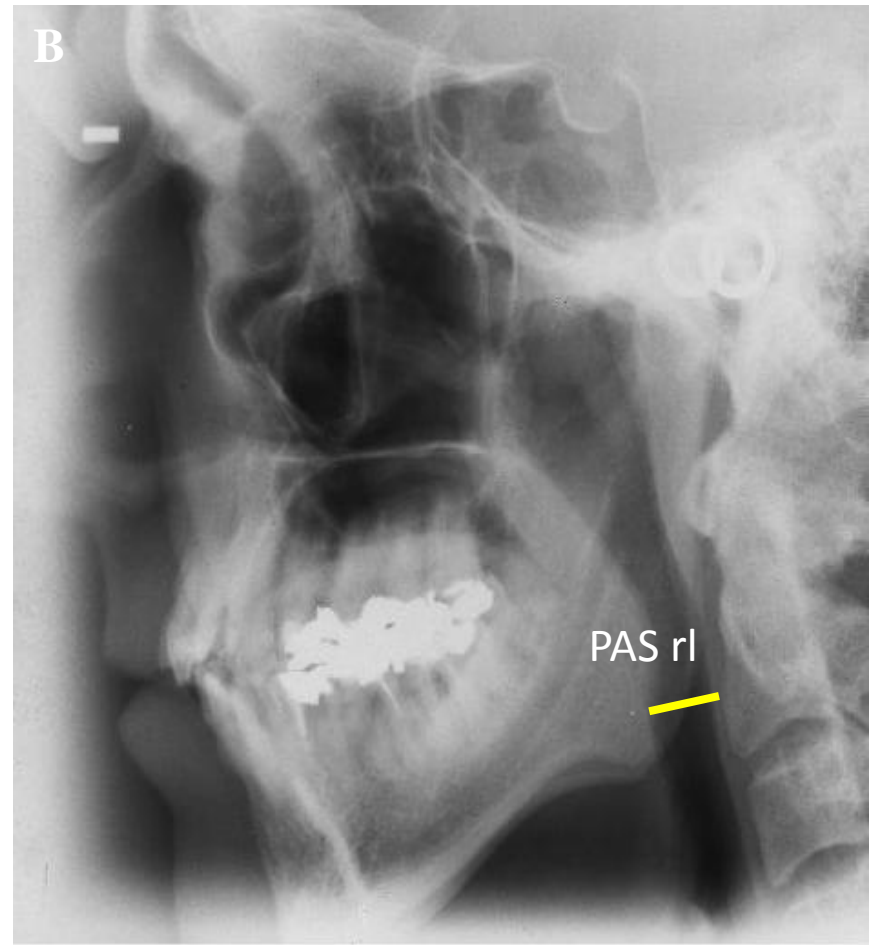
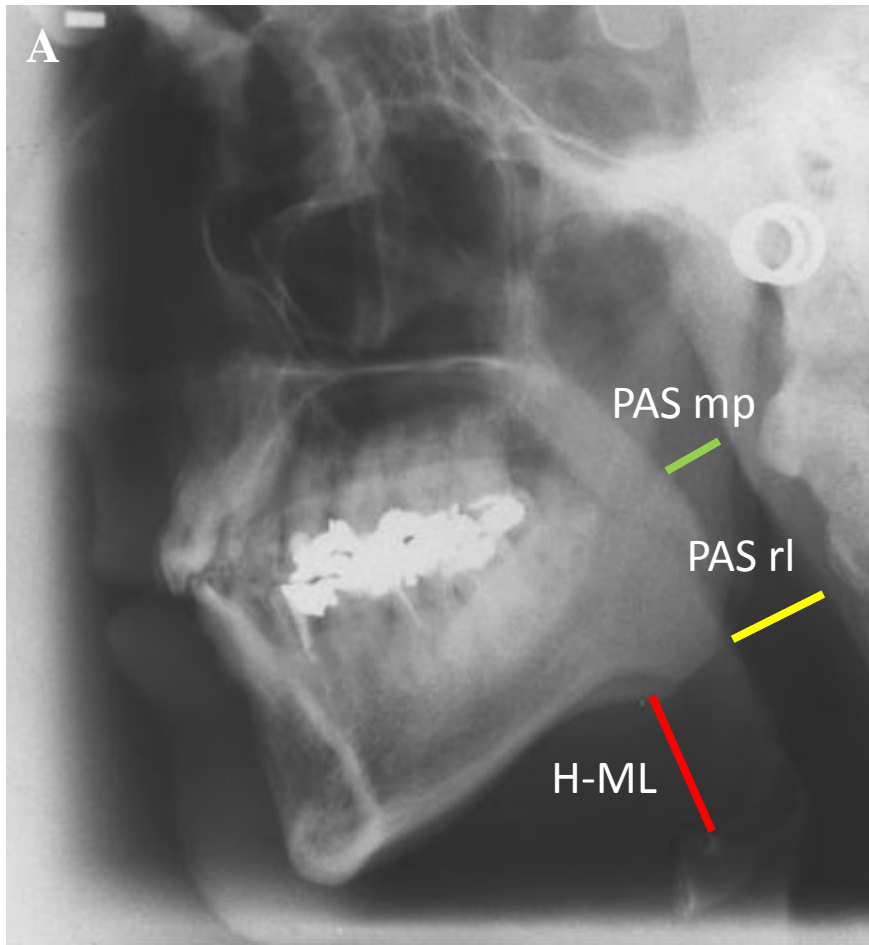
<sup>2</sup>Klinika otorinolaryngologie a chirurgie hlavy a krku, FN Ostrava

<sup>3</sup>Spánkové centrum Dětské neurologie, FN Ostrava

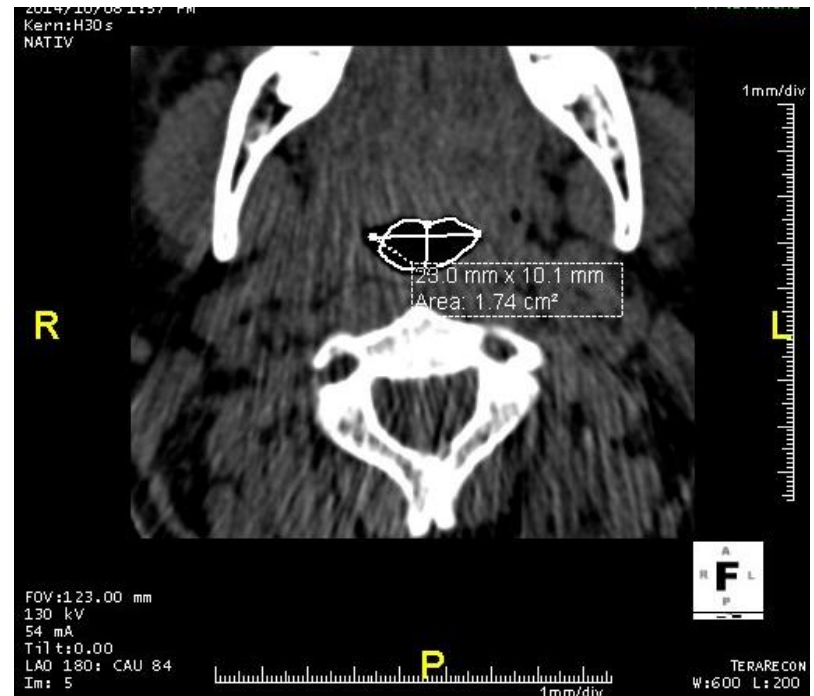
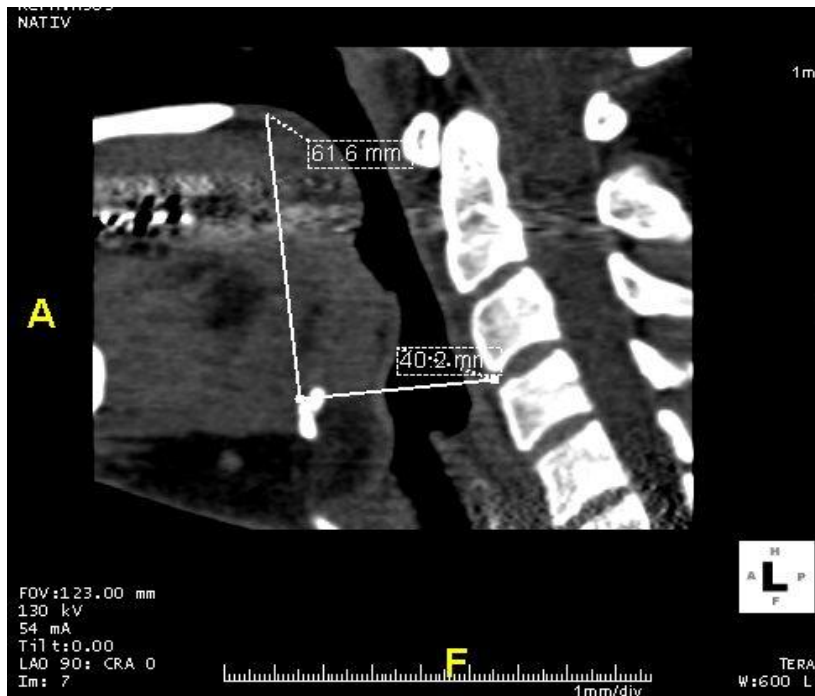# Obstrukční spánková apnoe



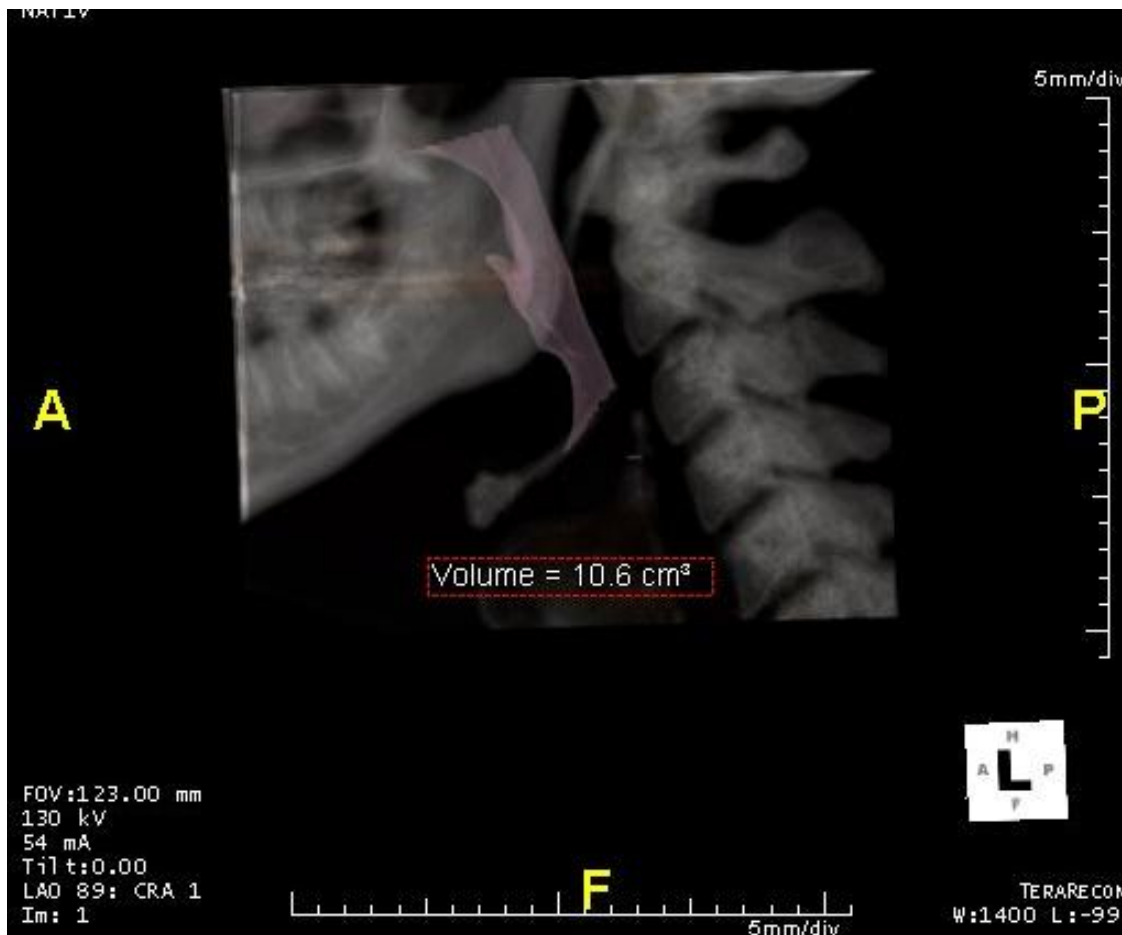
# Boční snímek Ibi



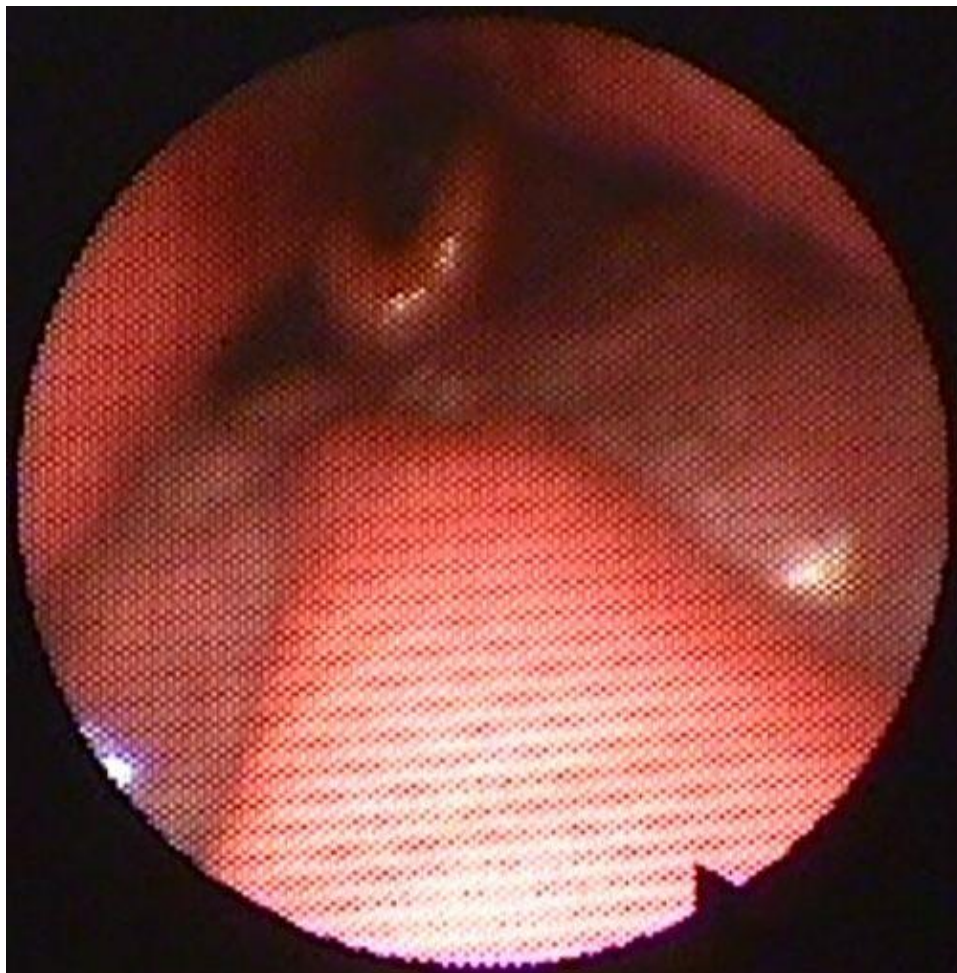
# Low dose CT vyšetření horních cest dýchacích



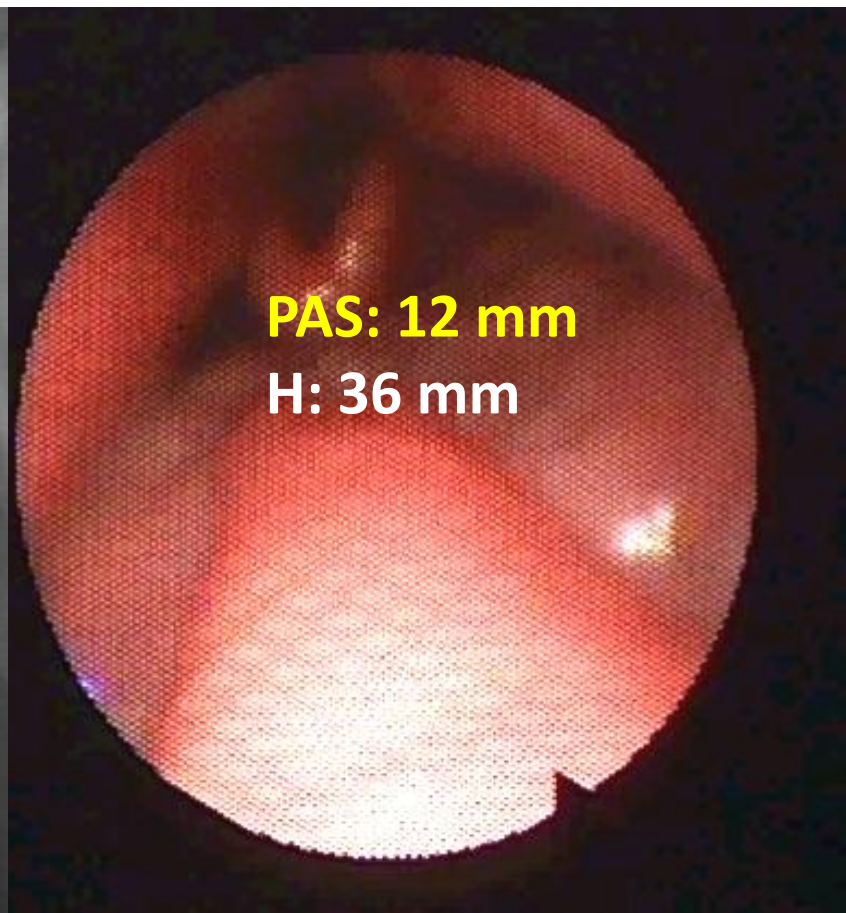
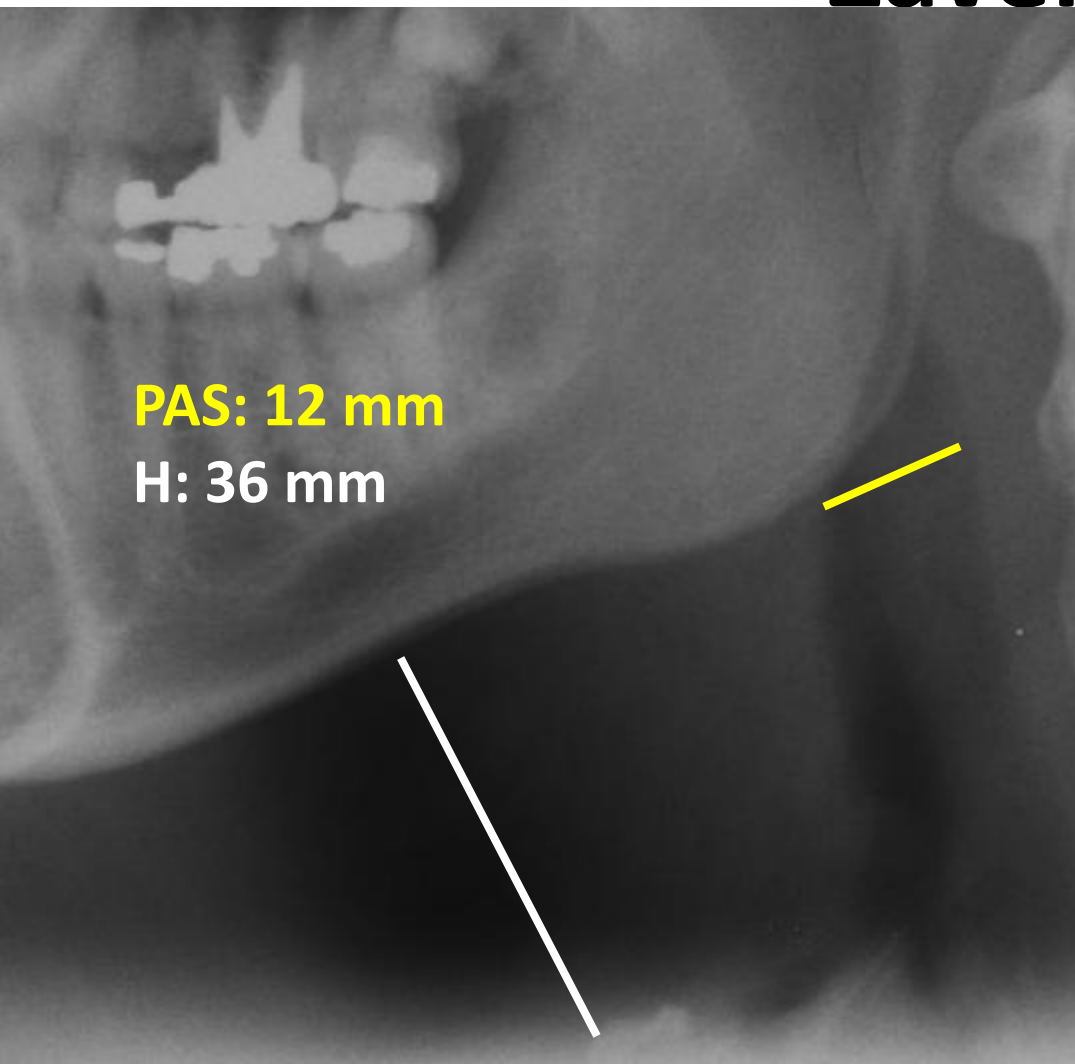
# Low dose CT vyšetření horních cest dýchacích



# Endoskopie horních cest dýchacích



# Závěr



# Děkuji za pozornost

